

消化管検体(ポリペクトミー・EMR)に おける標本作製の工夫

株式会社 秋田病理組織細胞診研究センター

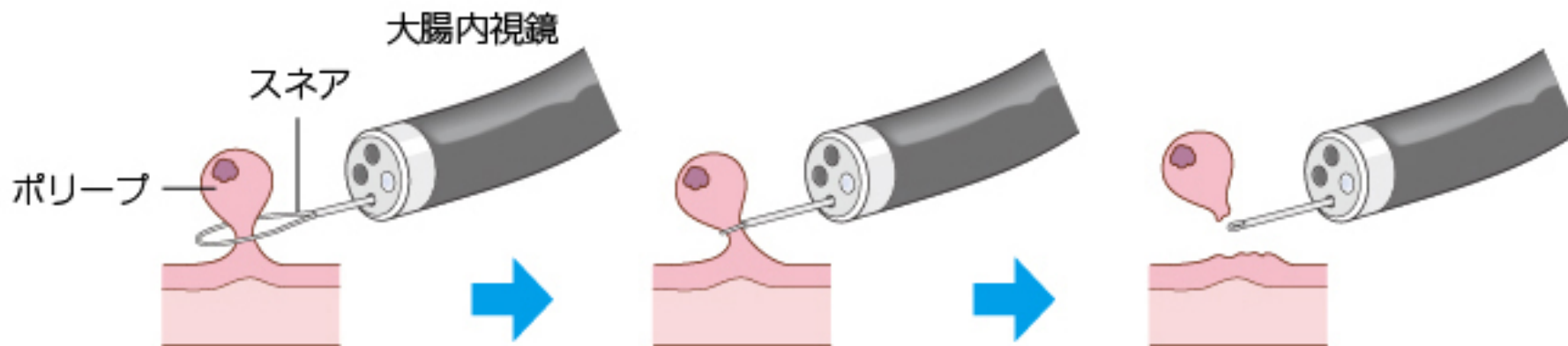
○村上 薫 齊藤千佳 金子 翔 大日向 祐樹 鎌田 江美子
及川 守康 阿部 一之助 南條 博 杉山 達朗

消化管における内視鏡的治療法

病変の形と大きさで方法を選択する

ポリペクトミー	茎をもった（有茎性）ポリープに対して用いられる方法
EMR （内視鏡的粘膜切除術）	茎をもたない（平面型）平らな腫瘍に対して用いられる方法
ESD （内視鏡的粘膜下層剥離術）	スネアで一括切除できない2 cm以上の大きさをもつ病変に対して用いられる方法

茎やくびれのあるポリープの切除に有効な ポリペクトミーの方法

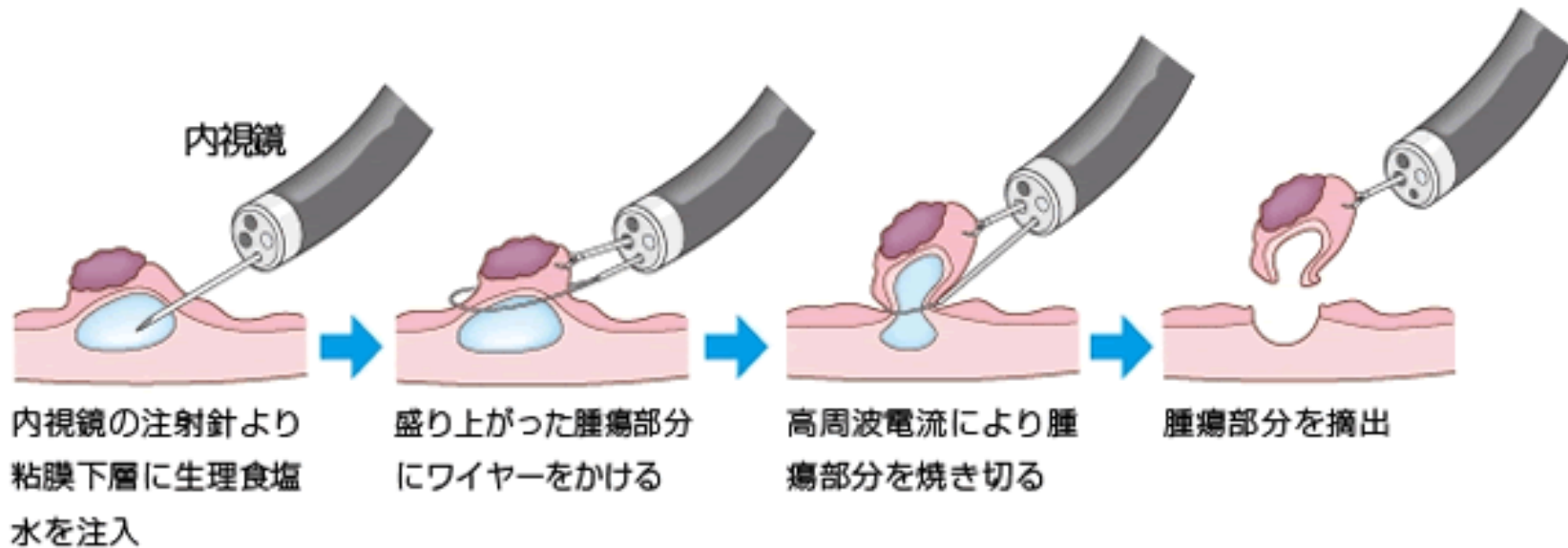


ポリープの茎（くびれ）の部分にスネアを引かける

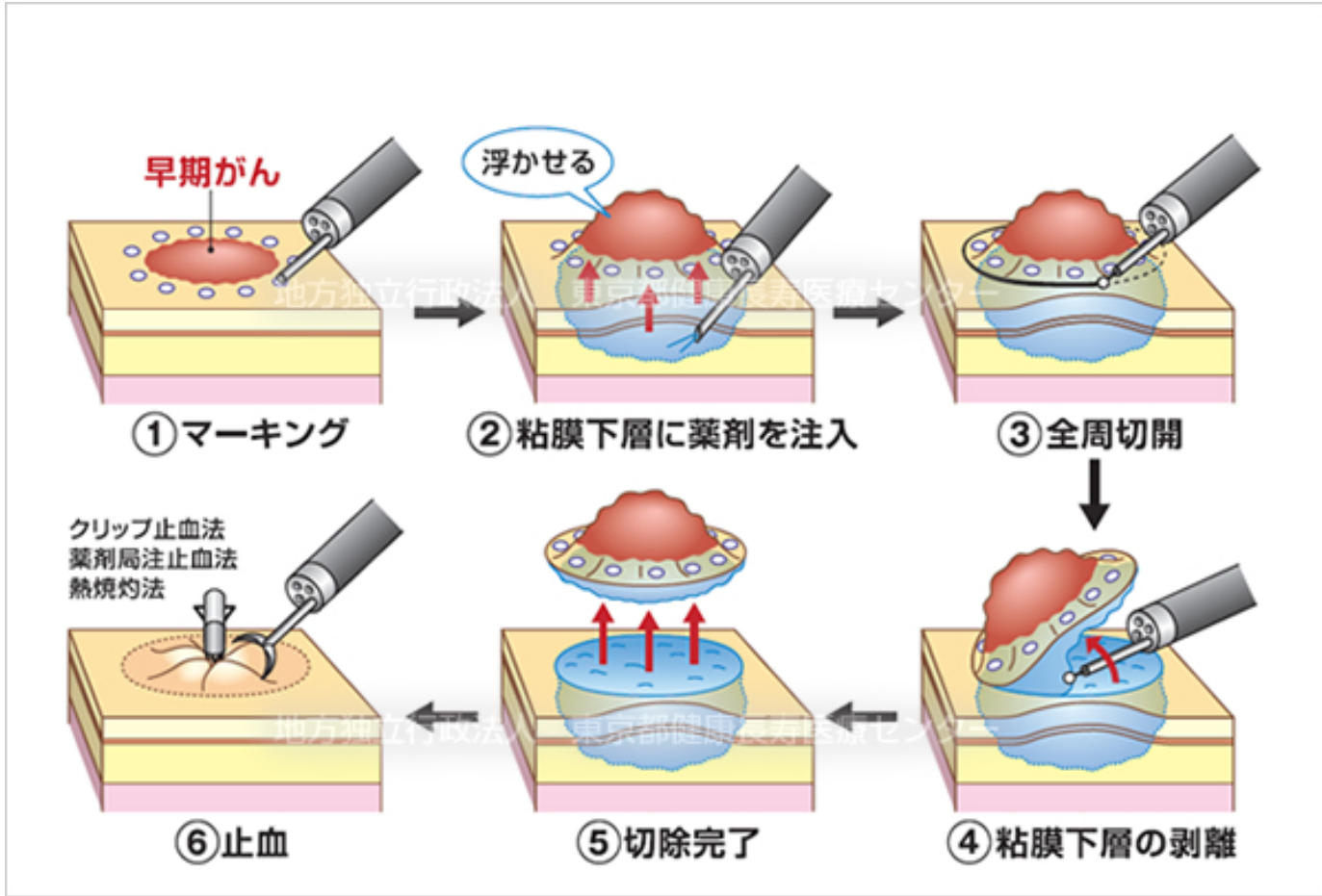
スネアを引き絞り高周波電流を流す

ポリープの根本から焼き切るように切除

病変基部を盛り上げて切除する EMR（粘膜切除術）の方法



E S D（内視鏡的粘膜下層剥離術）の方法



当センターにおける消化管小手術検体数

採取方法	10年前 (2007年1-6月) 総検体数：5,420 件	現在 (2017年1-6月) 総検体数：12,378 件
ポリペクトミー	180 件 (3.3%)	435 件 (3.5%)
EMR	254 件 (4.7%)	1,383 件 (11.2%)
ESD	50 件 (0.9%)	201 件 (1.6%)
合計	484 件 (8.9%)	2,019件 (16.3%)

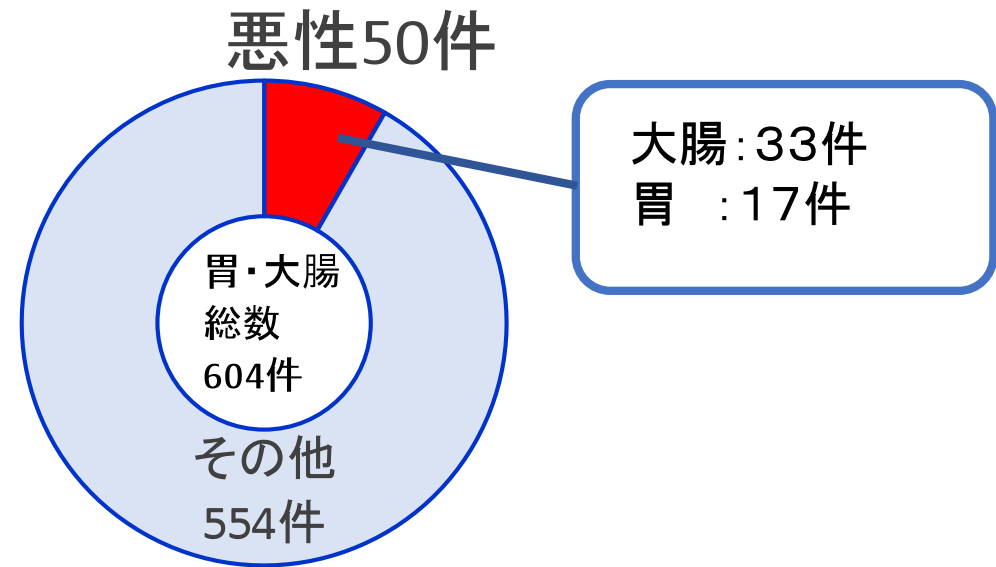
北村山公立病院における 消化管小手術検体数

対象期間;2015/7/1~2017/6/30までの2年間

採取方法	北村山公立病院 総検体数; 3,201 件	当センター 総検体数; 12,378 件
ポリペクトミー EMR	579 件 (18.1%)	1,818件 (14.7%)
ESD	25 件 (0.7%)	201件 (1.6%)
合計	604 件 (18.8%)	2,019 件 (16.3%)

北村山公立病院の 消化管小手術における悪性の割合


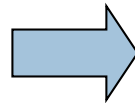

採取方法	総検体数;3,201件
ポリペクトミー EMR	579件 (18.1%)
ESD	25件 (0.7%)
合計	604件 (18.8%)



*悪性50件のうち、
腺腫内腺癌；15件

ポリペクトミー・EMRの検体処理について

1) 依頼書と検体を照合後、ポリープの確認



【確認事項】

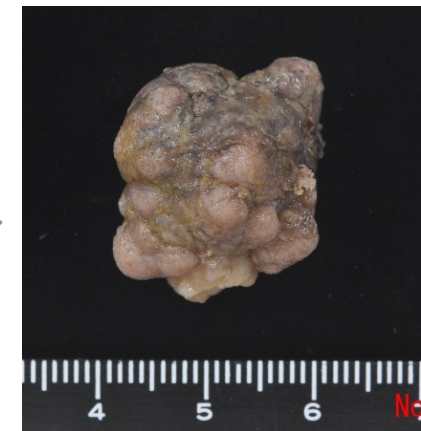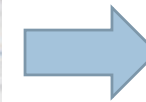
- ・ 患者名
- ・ 検体数
- ・ 臨床所見

* 臨床情報を確認した上で、ポリープを取り出し、
形状や**病変部**、**断端**の位置を確認

ポリペクトミー・EMRの検体処理について

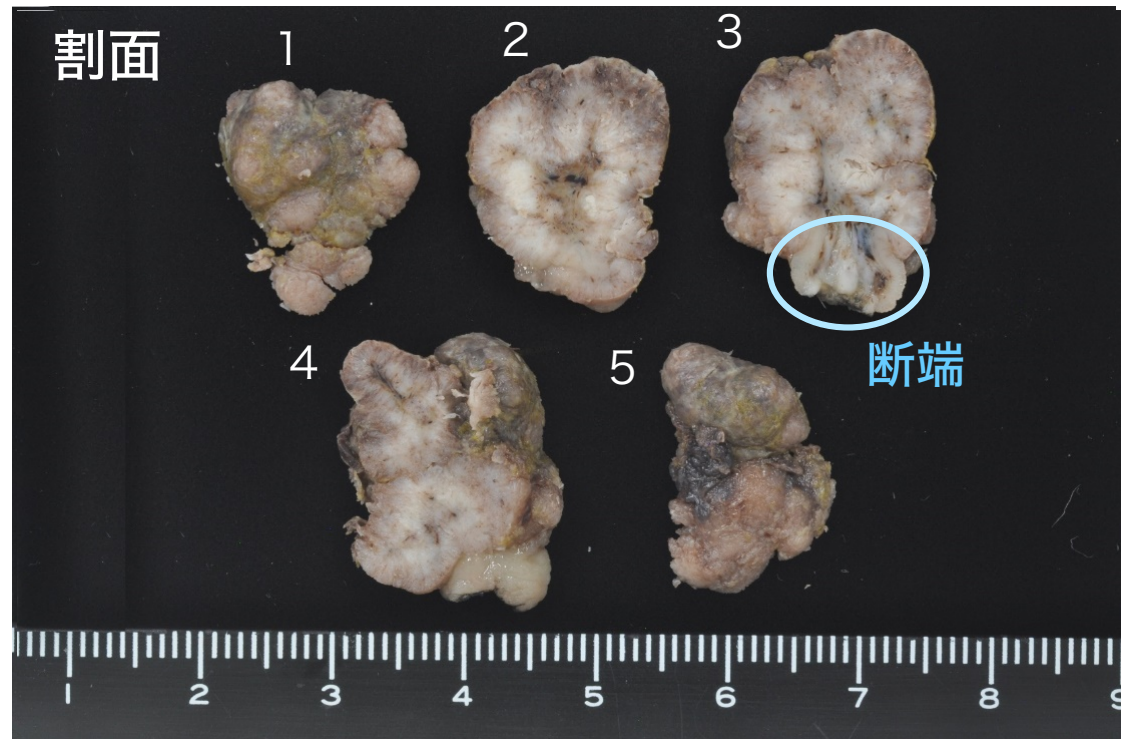
2) ポリープのスケッチおよび計測後、マクロ写真撮影

委託先 (AKH研究センター TEL 018-853-5808)	
検査委託日 (AKH)	年 月 日
受付番号 (AKH)	1709014
年齢・性別	88歳・女
入外区	入院
病棟	4階病棟
委託元受付番号	H17-0583
採取方法	内視鏡手術
採取日	2017/05/15
材料	下部消化器内視鏡生検
検査種 (臓器)	組織検査 (1臓器), 加算なし
総容器数	1
【臨床診断】 腺腫内癌	
【臨床経過】 S状: 25mm I p. 結紮後にポリペクトミー。切除標本径は25 x 20 x 16mm。内視鏡的には断端陰性。	
	



ポリペクトミー・EMRの検体処理について

3) 割をいれて 断面のマクロ写真を撮影




断端に黒スミをマーキングしてから
断端に対して垂直に割を入れる

断面の写真

ポリペクトミー・EMRの検体処理について

4) カセットに入れて、パラフィン浸透へ

- ①名前、番号などを確認しながら組織をカセットに入れる
- ②薄切面の反対側の組織に赤墨でマーキング
- ③カセットの蓋をしっかりと閉めてパラフィン浸透へ



自動包埋装置

ポリペクトミー・EMRの検体処理について

◆ポリープのマクロ写真を報告書へ添付

報告書

受付日: 2017/05/17

委託先 (AKH) 研究センター TEL 019-853-8800

科	消化器科	検査科	消化器科
病棟	4階消化器科	検査科	消化器科
委託元受付番号	H17-0583	依頼医	田中 忍
採取方法	内視鏡手術	採取日	2017/05/15
材料	下部消化器内視鏡生検		
検査種 (検査名)	組織検査 (1臓器) 加算なし		
検査部位	結直腸		

【臨床情報】 腫瘍内径

【臨床経過】 S状: 25mm I p, 結腸鏡にポリペクトミー。切除標本径は25×20×10mm, 内視鏡的には断端陰性。

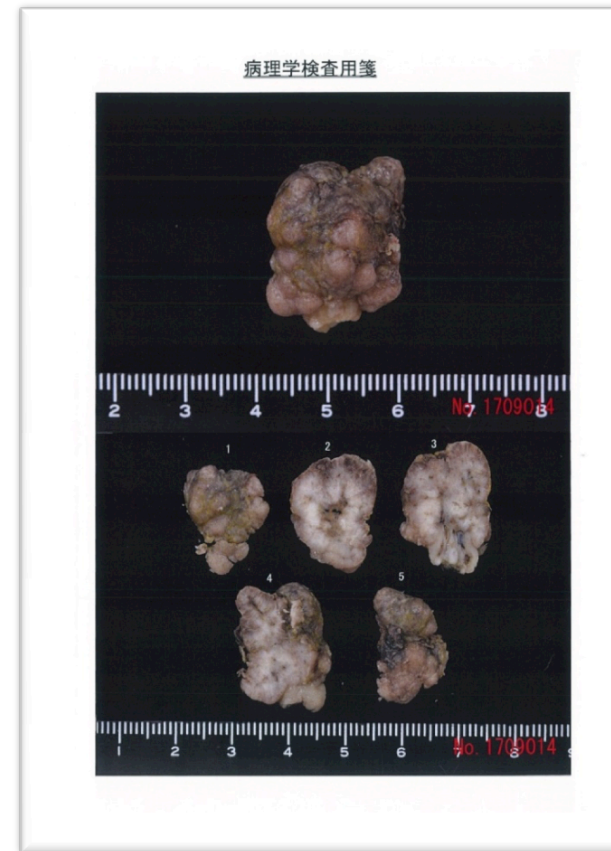
病理解剖所見
Polypectomy (EMR) from the colon.

肉眼的には別紙、写真をご参照下さい。
Histologicalには、腺癌大した異型腺管は構造異型を伴います。免疫染色でp53陽性像は得られませんが核糖大と構造異型が強く、全体を高分化のtubular adenocarcinomaとします (tub1)。粘膜筋板の断裂がありデスミンを免疫染色で見ると筋板が途切れ、粘膜下層浸潤があります (pT1 (head invasion))。癌性間質を伴う中間型浸潤です (int, INFb)。浸出グレード1。静脈侵襲はありませんがリンパ管浸襲があります (ly1 (I2-4)), v0 (EM), PNO)。切除断端陰性です (pR0 (5mm), pR0 (6mm))。フォローアップをお願いします。

[type0-1p, 20x20x15mm, tub1, pT1 (head invasion), int, INFb, budding grade 1, ly1, v0, PNO, pR0, pR0, ERO, Cur EA]

病理組織診断 Adenocarcinoma of the colon

AKH 秋田病理組織細胞診研究センター
〒019-1111 秋田県秋田市長瀬川字美穂田12-9 総務責任者 阿部一之助



ポリペクトミーおよびEMR検体の標本作製

注意点

- ① ポリープの切り出し
- ② 標本作製過程のリスク

ポリペクトミーおよびEMR検体の切り出し

注意； 正確な診断を行うには切り出し方が重要！

1) 正確な病変部の標本作製

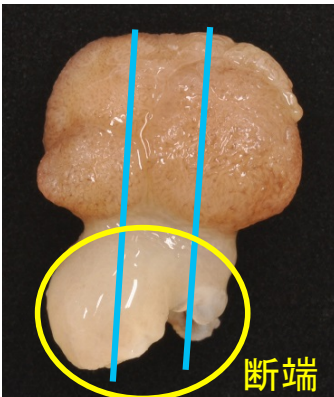
病変部をしっかりと反映できるように標本作製する

2) 検体の断端面を作製

標本上で断端の観察が容易にできるように作製

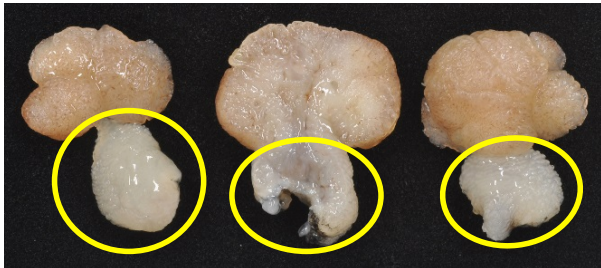1) ポリープの切り出し

【有茎性 茎幅が2ミリ以上の場合】

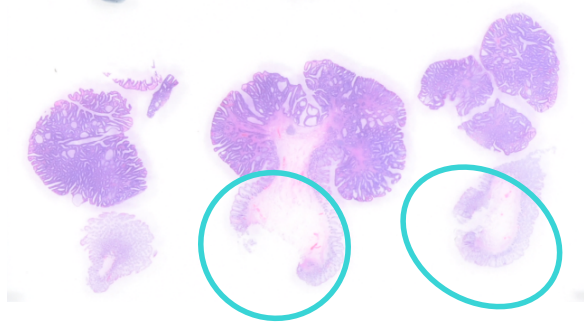
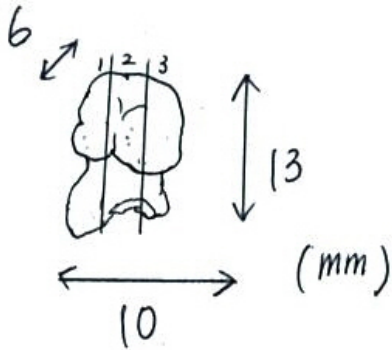


Is p型ポリープ

断面



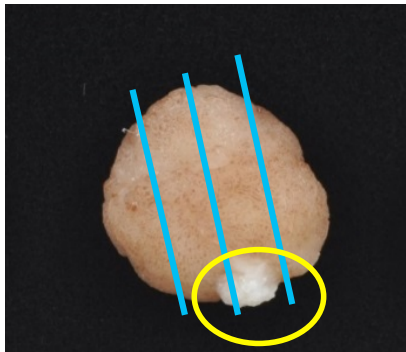スライド標本



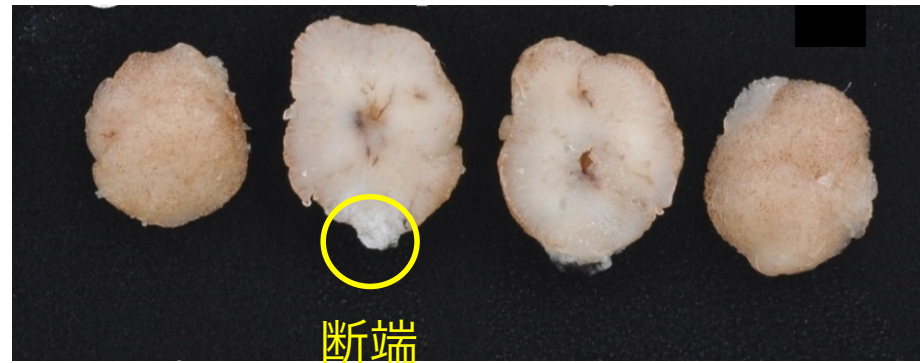
診断：Adenocarcinoma in adenoma (断端陰性)

1) ポリープの切り出し

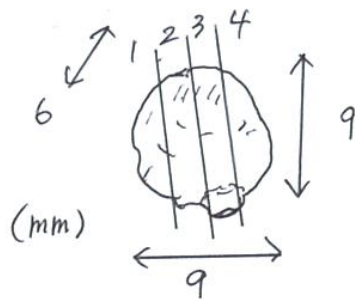
【有茎性 茎幅が2ミリ以下の場合】



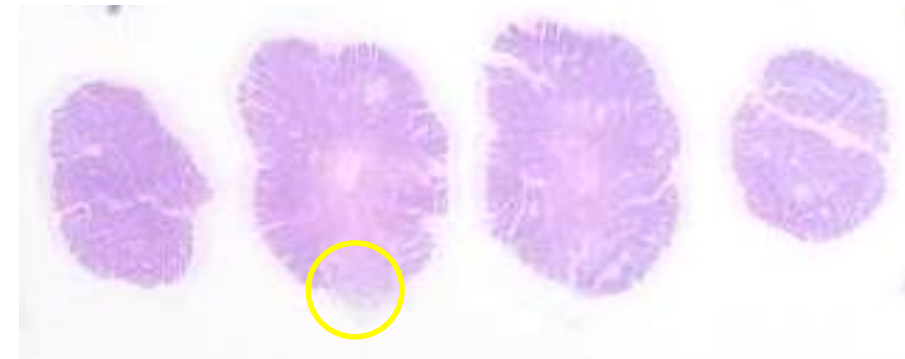Is p型ポリープ



スライド標本



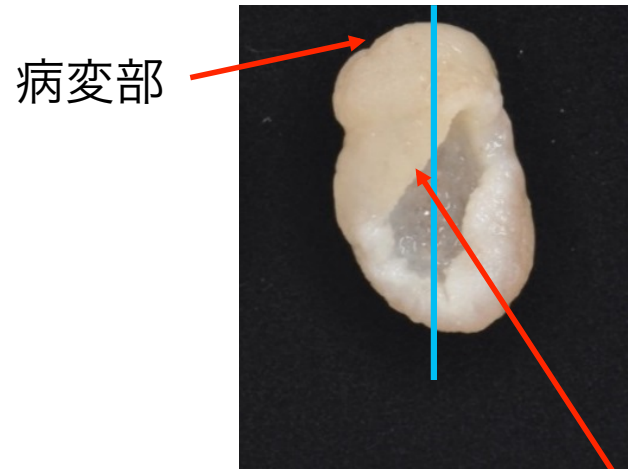
茎の中心部から
少し右にずらして割を入れる



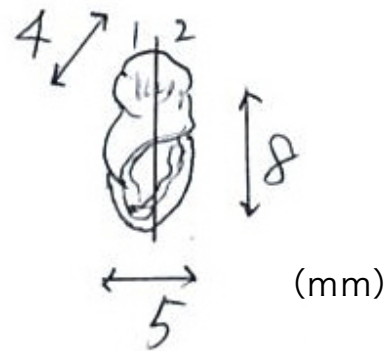
診断：Tubular adenoma (断端陰性)

1) ポリープの切り出し

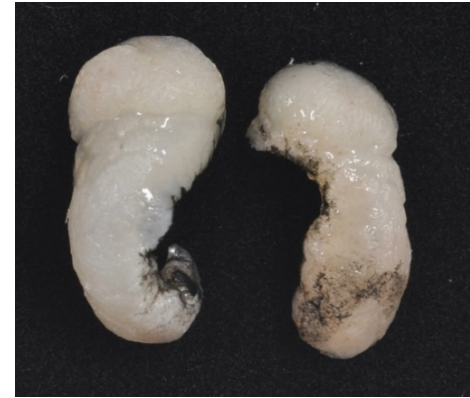【無茎性の場合】



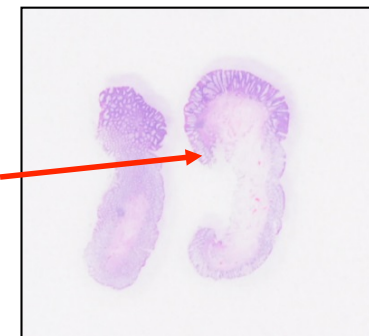Is型ポリープ



断面



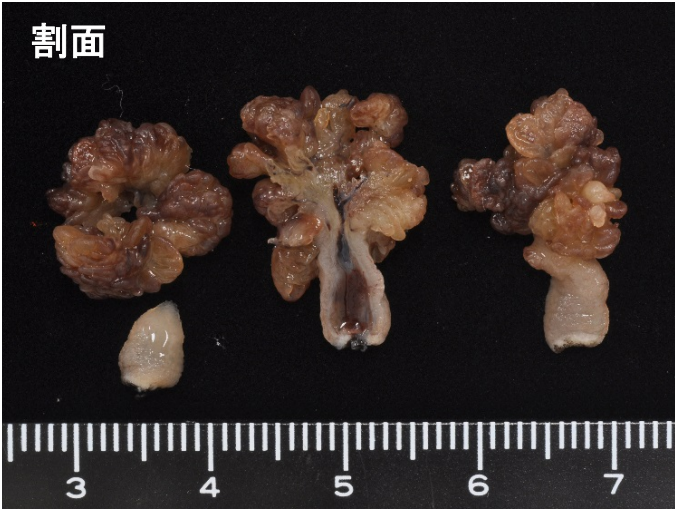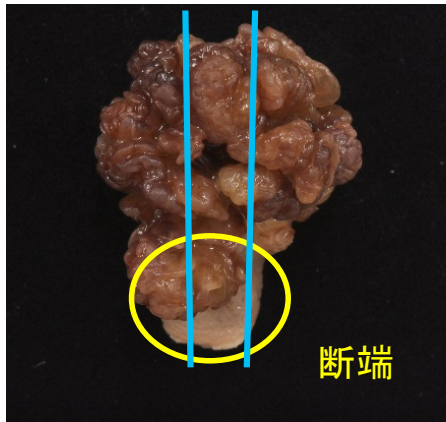
スライド標本



注) 断端が内側にもぐりこんでいる

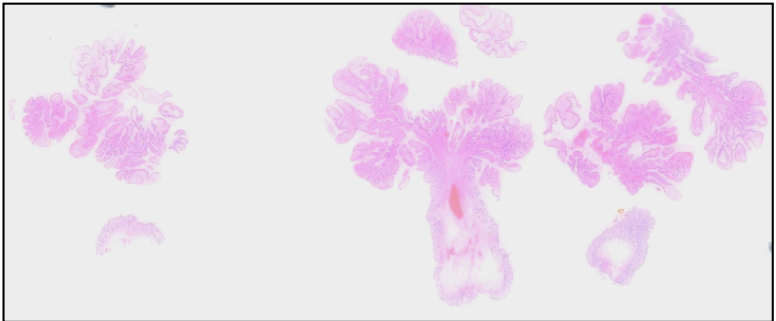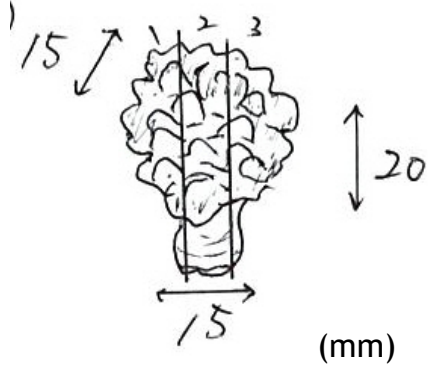
診断 : Tubular adenoma (断端陰性)

1) ポリープの切り出し



組織が細くなりやすいため、
割の幅を少し広めにする

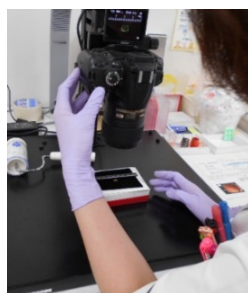スライド標本



診断; low grade serrated adenoma

2) 標本作製過程のリスク


【チームで作業の分担化】



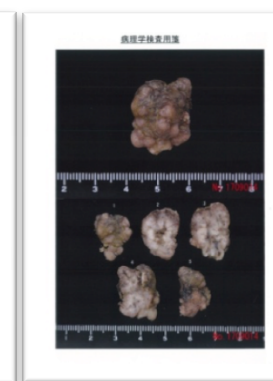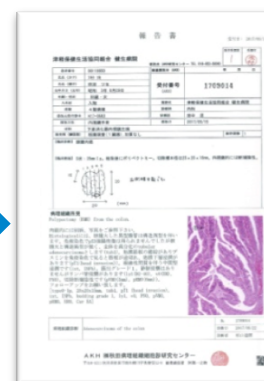
検体処理



包埋



薄切

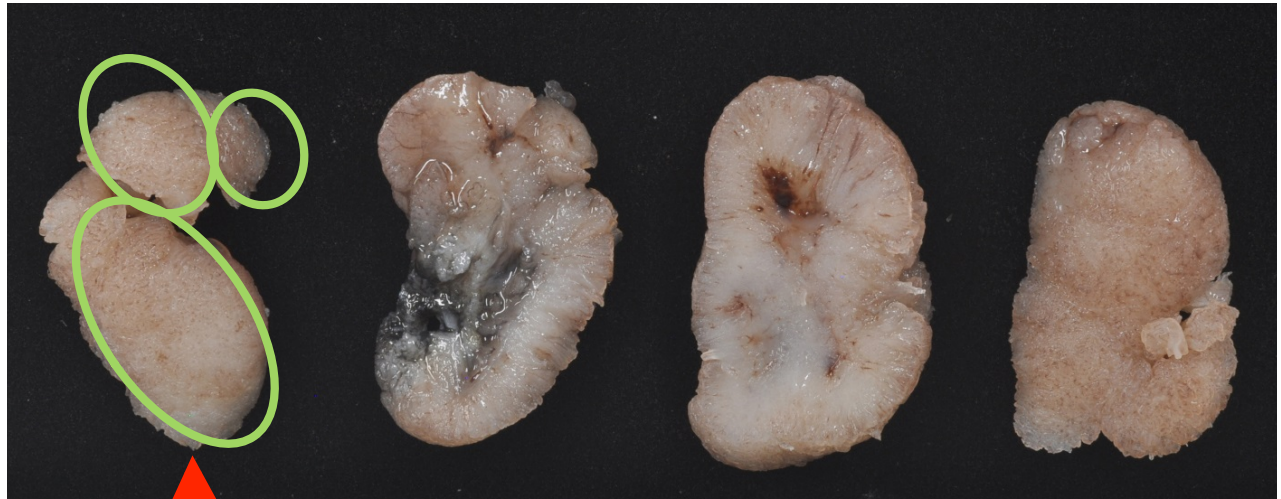
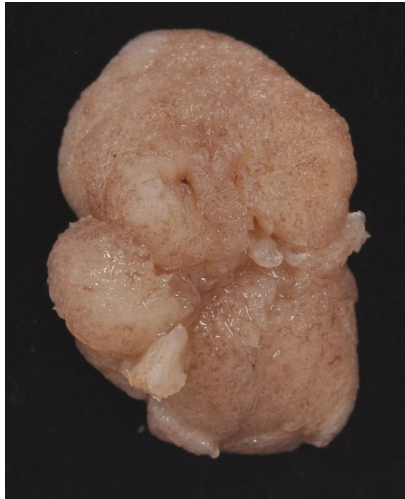


診 断

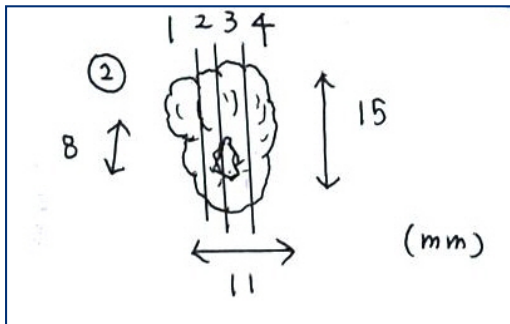
的確に情報を伝えていく

2) 標本作製過程のリスク

断面





スケッチ



割を入れた際に1番目が3つに分割された

2) 標本作製過程のリスク

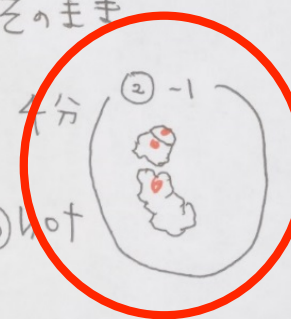
3分割された組織片
それぞれにマーキング



カセットに
組織片を入れた
状態の写真撮る

作業メモ

✓ [0]21 a 5分 b そのま
✓ [0]22 ① * ② 4分 ② -1
✓ [0]23 ① そのま ②③ 4分
④ *



2) 標本作製過程のリスク

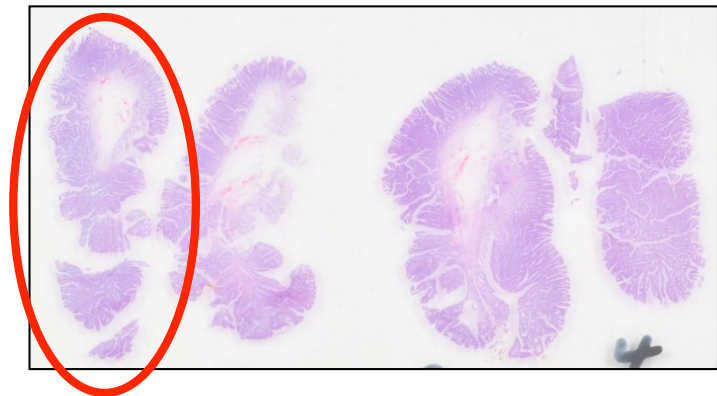割を入れたとき3つに分断されたポリープについて、切り出しメモと写真を用いて包埋者へ示す

スタッフ間の情報共有



* 包埋の際、切り出しメモと断面写真を確認しながら行う

スライド標本



ポリープの原型に
近づくよう形を整えて包埋する

結 語

より良い標本を作製するために

- 共通認識をもつ
- 情報共有→視覚化
- コミュニケーション

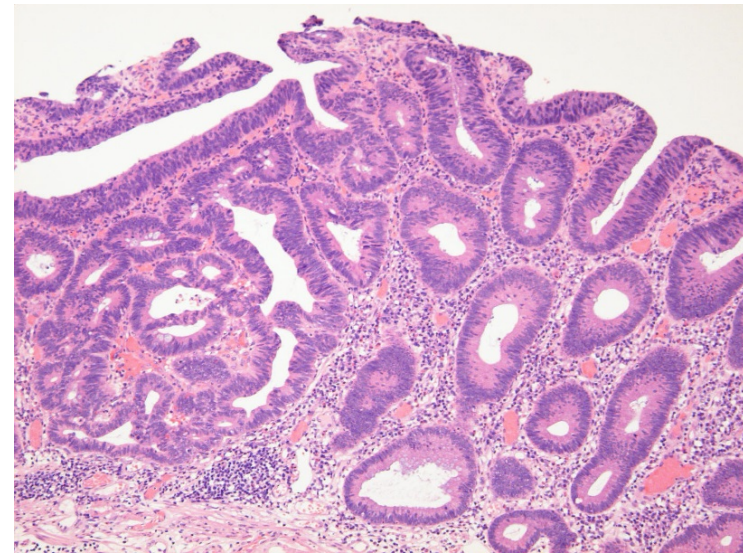
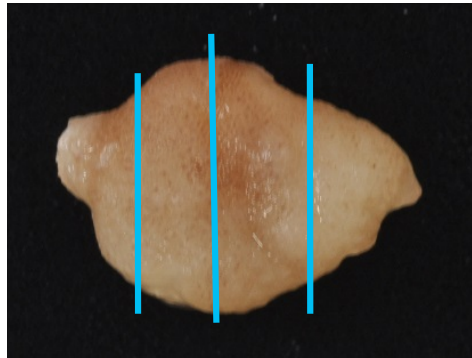
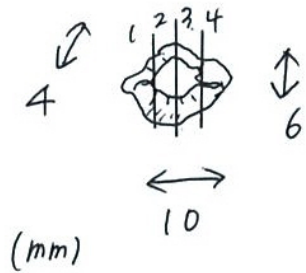


ハピネットの選手お二人とともに社内にて

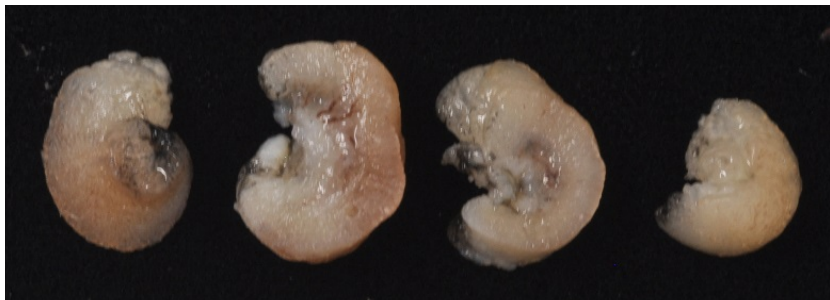
AKHはプロバスケットチーム
秋田ノーザンハピネットを
応援しています！

症例) 87歳 男性

【臨床情報】 S状結腸から I s型ポリープをEMRにて切除。



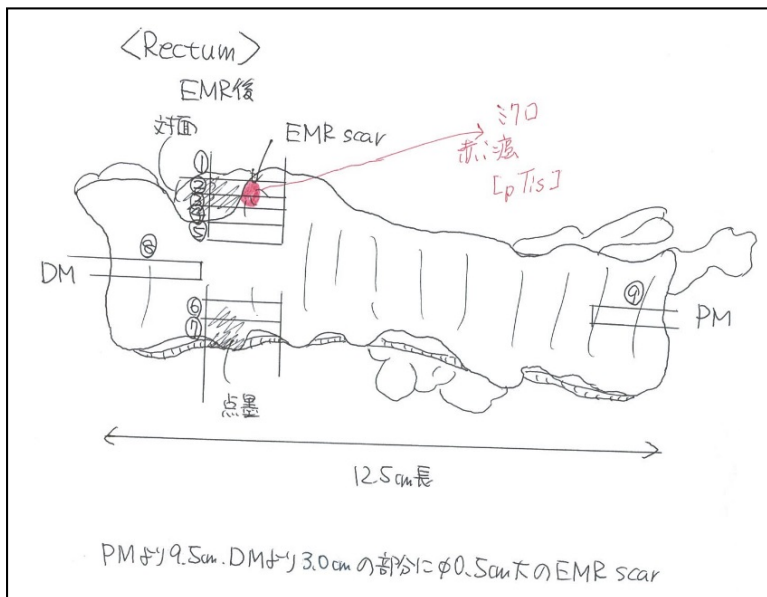
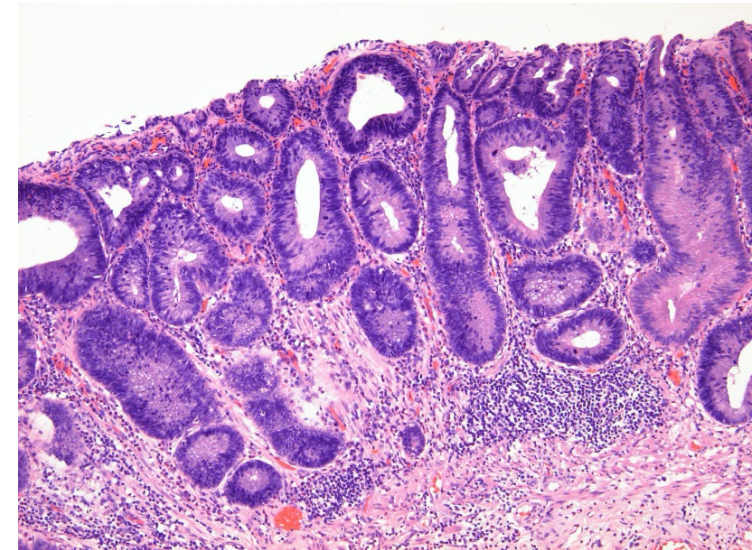
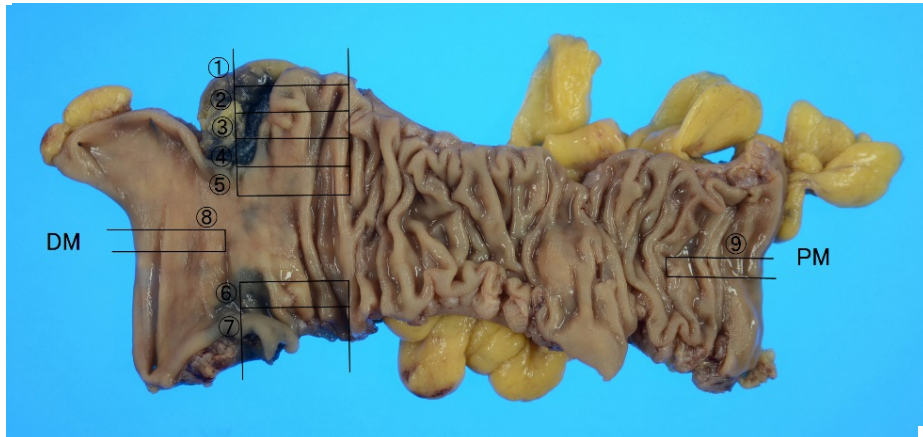
断面



診断 : Adenocarcinoma in adenoma

[type0-Is, tub1 in adenoma, pTis(M),
ly0, v0, PN0, pVM0, pHM1, ER1, Cur EC]

症例) 87歳 男性



診断: Rectum cancer, early

[Rs, EMR癒痕; 5mm径, tub1, pTis(M), int, ly0, v0, pN0(0/2), pPM0(95mm), pDM0(30mm), pStage0]